Aus Dr. Prochownick's Privat-Frauenklinik Hamburg.

Stanford University Library
MAY
23
1904

Zur

Kenntniss der Kraurosis vulvae.

Inaugural-Dissertation

zur

Erlangung der Doctorwürde

der

medicinischen Fakultät der Universität Kiel

vorgelegt

von

Wilhelm Darger
aus Barum.

(Sonderabdruck aus dem Archiv für Gynäkologie, Band 66, Heft 3.)

Berlin 1902.
Druck von L. Schumacher, Friedrichstr. 131 d.

K

No. 110.

Rektoratsjahr 1902/1903.

Referent: Dr. **Werth.**

Zum Druck genehmigt:

Dr. **Helferich,**
z. Z. Dekan.

Sämmtliche Veröffentlichungen über „Kraurosis vulvae“, inländische wie ausländische, die bis jetzt erfolgt sind, geben in fast allen Fällen von einander verschiedene Aetiologie und anatomische Grundlagen.

Ueber die Entstehung ist nichts Thatsächliches bekannt; nur wenn die Kraurosis, wie es Einige wollen, als Endstadium des Pruritus aufgefasst wird, kommen dementsprechende Ursachen in Betracht. Allein gegen die Ansicht, dass die Kraurosis ein Spätstadium des Pruritus ist, spricht schon der völlig andere Verlauf und die Nutzlosigkeit der Heilversuche. Es muss aber zugegeben werden, dass ein wesentlicher Theil der klinischen Symptome bei Kraurosis denjenigen bei Pruritus ausserordentlich ähnlich ist, in erster Linie die wichtigste Erscheinungsgruppe: Schmerz, Brennen und Jucken. Doch ist speciell für den Juckreiz hervorzuheben, dass er bei der Kraurosis weniger heftig, dafür aber continuirlicher ist, als beim Pruritus, und dass er sogar ganz fehlen kann (Czempin). Weisser oder gelber Ausfluss kann ebenfalls bei Kraurosis völlig fehlen (bei Pruritus grösste Seltenheit). In jedem Falle spricht stärkerer Fluor mehr für Pruritus als für Kraurosis. Die grösste Verwechselungsgefahr besteht bei solchen Fällen, die auf einzelnen Arten von utero-vaginalem Fluor beruhen und die zu ähnlichem Aussehen an der Vulva führen; sie lassen sich aber bei der mikroskopischen Untersuchung leicht als reine entzündliche oder hypertrophische Zustände erweisen. Völlig essentiell für die Kraurosis sind die Erscheinungen der zunehmenden Spannung bis

zur völligen Gehunfähigkeit, welche jegliche Untersuchung zu einer schmerzhaften Prozedur gestalten; ferner kann die zunehmende Verengerung und Starre des Scheideneinganges bis zur Unmöglichkeit selbst kleinkalibrige Gegenstände einzuführen, als für Kraurosis typisch gelten. Zu unterscheiden hiervon sind die dem Vaginismus ähnlichen Erscheinungen bei Pruritus, die meist bei genügender Einfettung und unter Suggestion verschwinden. Als bedingt essentiell kann man die Blasenerscheinungen bezeichnen. Charakteristisch ist ferner das Vorkommen in allen Lebensaltern. Breisky machte die ersten Beobachtungen nur bei Schwangeren; spätere Untersuchungen ergaben, dass jedes Lebensalter in gleicher Weise betheiligt ist. Besondere Vorsicht muss bei der Diagnose in solchen Fällen walten, welche mit anderen lokalen Erkrankungen vergesellschaftet sind.

Zur endgültigen Bezeichnung einer Krankheit kann es in der modernen Medicin nicht angehen, dieselbe auf klinische Gesichtspunkte allein zu gründen, sondern es muss dahin gestrebt werden, eine einheitliche, anatomische Grundlage des Krankheitsbildes zu erzielen, auf Grund deren allein eine exacte Diagnose eventuell durch Probeexcision gestellt werden kann. Diese Forderung ist für Kraurosis um so gerechtfertigter, als erstens ein Theil der klinischen Erscheinungen auch bei anderen Erkrankungen wiederkehrt, und zweitens die einzige bisher als rationell erkannte Therapie (Excisio vulvae) immerhin ein genügend ernster Eingriff ist, um erst auf gesicherter anatomischer Basis ausgeführt zu werden. Diese Forderung ist vorläufig noch ideell: Es soll in Folgendem ein Versuch gemacht werden, ihr näher zu kommen.

Einigermassen umgrenzt ist bei der Kraurosis, wie schon geschildert, der klinische Begriff der Krankheit. Grob anatomisch sehen wir Schrumpfung der äusseren Genitalien — meist im Widerspruch zum Lebensalter — bis zum völligen Schwunde. Die sonst gewulsteten, weichen, elastischen und erektilen Schamlippen sind, soweit noch vorhanden, in derbe Hautdecken verwandelt, gespannt, trocken, spröde und zu Einrissen geneigt. Die Oberhaut ist dabei in Streifen perlmutterartig glänzend. An den einander zugewandten Seiten der Labien, wo die verschiedensten schädigenden Momente einwirken, finden sich Epithelverluste, kleinere Einrisse, grössere Fissuren, sodass der Introitus vulvae mehr oder weniger entzündet erscheint. Die Clitoris ist geschwunden oder nur noch durch eine

dünne Furche oder einen knopfartigen Vorsprung angedeutet. Der Introitus vaginae ist stark verengt, starr, und kaum für einen Finger, ein dünnes Mutterrohr, oder einen Harnröhrenkatheter durchgängig. Die Einrisse sind flach, ohne stärkere Infiltration der Umgebung, aber sehr schmerzhaft. Im Gegensatz zur sensilen Atrophie der Genitalien sind die Venen wenig sichtbar und grösstentheils geschwunden. Der Krankheitsprocess schreitet stetig fort mit kurzen Zwischenräumen, die auf die Therapie zu beziehen sind; am ehesten ist zeitweiliger Stillstand durch Ruhe zu erreichen.

Subjektiv klagen die Kranken über heftiges Jucken, Brennen und Spannungsgefühl in den Schamtheilen, über Schmerzen beim Gehen, Beschwerden beim Uriniren, bei der Stuhlentleerung und bei Kohabitationsversuchen. Dieser Symptomenkomplex, der zuerst von Breisky 1885 unter dem Namen „Kraurosis vulvae“ zusammengefasst wurde, ist in allen bislang veröffentlichten Fällen mehr oder minder stark ausgesprochen.

Von den äusserlich sichtbaren Veränderungen sind im Gegensatz zu reichlichen histologischen Abbildungen fast keine brauchbaren Bilder vorhanden. Auch diejenigen von v. Mars (10) und von Baldy und Williams (22) geben das Typische des Vulvabefundes nicht entfernt wieder. Die zeichnerischen Schwierigkeiten sind allerdings erheblich und die photographische Reproduktion genügt nicht. Hingegen sind die feineren histologischen Vorgänge von einer Reihe von Forschern unter Beifügung guter Bilder genauer verfolgt worden, wie sich aus einer chronologischen Zusammenstellung des bisher bekannten Materials ergiebt.

In einem der 12 von Breisky (1) beobachteten Fällen konnte Fischel einen Schrumpfungsprozess konstatieren, der das Corium und die Epidermis der Vulva und angrenzenden Dammhaut, vornehmlich den Papillarkörper und das Rete Malpighii betraf.

Gleiche klinische Symptome wie bei Breisky wurden 1886 in 8 Fällen von Fleischmann (2 u. 15) beobachtet. Hervorzuheben sind davon vier, bei denen die Schrumpfung auf die eine Seite des vorderen Vestibulums beschränkt war (Hemikraurosis.) In einem Falle war eine Furunculose, in 3 Fällen mässiger Weissfluss vorhanden. — Mikroskopische Untersuchungen wurden nicht angestellt.

1888 veröffentlichte Janowski (3) weitere 6 Fälle. 1. Fall: 20jährige Prostituirte; in der vorderen Kommissur ein 1 cm langes

fissurales Geschwür, mässiger Cervixkatarrh; keine Syphilis oder Gonorrhoe vorhergegangen. 2. Fall: 24jährige Frau, vor 1 Jahr partus, starker Ausfluss, Hemikrauosis. 3. Fall: 19jährige Prostituirte; vorher Ulcera, Scheiden- und Urethralgonorrhoe, Syphilis; am Kopfe Eczema seborrhoïcum. 4. Fall: 23jähriges Mädchen; konstitutionelle Syphilis mit Oedem der linken Schamlippe, Papeln etc. 5. Fall: 24jährige I para, keine konstitutionelle noch lokale Erkrankung vorausgegangen. Bei der Geburt tiefer Einriss, vernätht, Jodoformgaze; Geschwür heilte nicht, Vegetationen. 6. Fall: 31jährige Frau; Syphilis, Chlorose. Janowski nimmt für einzelne Fälle Verbildungen des Genitaltraktus an. Auch die Gonorrhoe kann vielleicht Schrumpfung bewirken — wie beim Manne die Urethralschleimhaut schrumpfen kann —, oder vielleicht tiefergreifende entzündliche Prozesse. J. hält es für möglich, dass dieselben Ernährungsstörungen, welche die Hyperplasie und die leukoplakischen Veränderungen des Epithels hervorrufen, durch Wucherungen in den tiefen Schichten eine Kraurosis herbeiführen, ähnlich wie bei den idiopathischen Schleimhautplaques der Mundhöhle, die, durch kongestive Hyperaemie entstanden, zur Betheiligung der Gefässe, zu exsudativen Vorgängen im Bindegewebe und schliesslich zu Wucherungen des Epithels führen; dann Atrophie.

Genauere histologische Beschreibung giebt Janowsky nicht, und es ist kritisch ungemein schwer, gerade diese so vielfach complicirten Fälle der typischen Kraurosis zuzurechnen.

Im Gegensatz zu diesen Fällen Janowsky's, wo es sich theils um zufällige Befunde bei infektiösen Krankheiten handelt, theils um Komplikationen mit Geburtsstörungen, veröffentlichte Orthmann (4) 1890 fünf Fälle aus der Martin'schen Klinik, die allein der ausgesprochen kraurotischen Beschwerden wegen den Arzt konsultirt hatten. 3 davon kamen zur histologischen Untersuchung und es wurde im wesentlichen Folgendes festgestellt: Neben Atrophie eine Hypertrophie am Uebergang in das gesunde Gewebe. In den atrophischen Bezirken unter der schmalen Hornschicht ein stark reducirtes Rete M., das zum Theil gänzlich geschwunden ist. An diesen Stellen ist auch vom Papillarkörper nichts mehr zu erkennen. Das flache Corium ist narbig geschrumpft und strichförmig von kleinzelliger Infiltration, in den unteren Schichten mehr diffus, durchsetzt. An der Randzone — im hypertrophischen Gewebe — ist eine allgemeine Hyperplasie der differenzirten Schichten

vorhanden: Stratum corneum, Rete M. verbreitert, Papillarkörper stark in die Breite gezogen. In den mit Ulcerationen complicirten Fällen derselbe Befund; hypertrophisches Stadium, Ueberleitung ins atrophische Gewebe, allgemeine Atrophie. Bakteriologisch konnte ein spezifisches Virus nicht festgestellt werden. In allen Fällen waren Lues, chronische Hautkrankheiten oder Organerkrankungen ausgeschlossen; gonorrhoische Infection war in einem Falle kurz vor der Erkrankung erfolgt, in einem Anderen bestanden Residuen derselben. Aetiologisch kommt auch Orthmann zu keinem endgültigen Resultat; er glaubt annehmen zu dürfen, dass langdauernder, auch nicht spezifischer Fluor, ein prädisponirendes Moment für die Erkrankung abgiebt.

In 3 weiteren von Martin (5) beobachteten und in der Berliner Gesellschaft für Geburtshülfe und Gynäkologie demonstrirten Fällen wird der gleiche anatomische Befund erhoben. 2 davon waren mit isolirten Carcinomknoten komplicirt. Martin hält auf Grund dieser Untersuchungen daran fest, dass diesem eigenartigen Schrumpfungsprozess ein entzündlicher Charakter zu Grunde liegt, der anfangs Hypertrophie, später Atrophie und unter Umständen carcinomatöse Entartung in entzündlichen Resten bewirken kann. Die Entstehungsursache mag in einzelnen Fällen auf gonorrhoischer Basis beruhen, meistens bleibt sie dunkel. Bei der anschliessenden Diskussion betrachtete M. Sänger die Kraurosis als progressive, praesenile und senile Atrophie der Vulva mit Pachydermie.“ Nach Sänger ist das Wesentlichste die Atrophie des Corium; die Kraurosis ist von der Vulvitis pruriginosa zu trennen. Gelegentlich derselben Discussion äusserte sich Lewin folgendermassen: Die Kraurosis ist eine Sclerodermie in streifiger Form. 1. Stadium: entzündliches Oedem, 2. Atrophie des Rete M. und des subkutanen Gewebes, Verödung und Verschwinden der Schweiss- und Talgdrüsen.

Rona (6) Budapest beschreibt 1894 einen Fall, wo 16 Jahre vor der Erkrankung gonorrhoische und syphilitische Infection stattgefunden hatte. Er wurde nur klinisch beobachtet und für eine Neurose erklärt, da das Jucken stark in den Vordergrund trat.

Die 9. Martin'sche Beobachtung veröffentlichte 1896 Peter (7). Im Gegensatz zu den früheren handelte es sich um einen Prozess im Anfangsstadium. Der mikroskopische Befund war folgender: Stratum corneum mässig verbreitert, Rete M. etwas abgeflacht, Stratum granulosum auf 1—2 Zellagen reducirt; Stachel-

und Cylinderzellenschicht stark gequollen und gelockert. Sämmtliche Schichten sind von mehr oder weniger reichlichen Leucocyten durchsetzt. Die ganze Epidermis ist vom Corium auf weite Strecken durch ein Exsudat, das Leucocyten, Fibrin, Pigment enthält, abgehoben; die Cutis ist wie die Epidermis von Leukocyten durchsetzt und ödematös gequollen. Die elastischen Fasern sind in dem oedematös durchtränkten Bindegewebe vollkommen zu Grunde gegangen. Unterhalb der ödematösen Stellen findet sich ein junges, in narbiger Schrumpfung befindliches Bindegewebe. An den Nerven, Haarbälgen, Gefässen, Talg- und Schweissdrüsen lässt sich nichts Abnormes feststellen. Aus diesem Befunde schliesst der Verfasser, dass die Kraurosis im Frühstadium eine chronische Hyperplasie des Bindegewebes mit Neigung zu narbiger Schrumpfung, entzündlichem Oedem der oberen Cutisschichten und der Epidermis, sowie Degeneration des elastischen Gewebes sei; erst sekundär träte dann durch mechanischen Druck eine Atrophie sämmtlicher Gewebe ein. Er ordnet die Kraurosis unter die diffusen Bindegewebshypertrophien der Haut ein.

Zu gleicher Zeit veröffentlichte Gördes (8) einen weiteren Fall. An den excidirten Hautstücken stellte er mikroskopisch im Centrum der Erkrankung ein atrophisches Stadium fest mit hochgradiger kleinzelliger Infiltration im Corium dem Verlaufe der Gefässe folgend. Ferner war im Bereich der Atrophie ein Mangel an Drüsen und Fett und ein vollkommener Schwund der elastischen Fasern bis dicht in das subcutane Gewebe vorhanden.

1896 beschreibt Neumann (9) eine Kraurosis: 28 jährige Magd, chlorotisch, seit 2 Jahren Fluor. Mikroskopischer Befund: Hornschicht bildet bandartige Streifen mit welligem Verlauf. Stratum lucidum nirgends zu sehen, die gekörnte Schicht zum grössten Theil erhalten. Stachelschicht sehr deutlich und entwickelt. Cutisgewebe dicht verfilzt. Zahlreiche Kernwucherungen, abgerundet und spindelförmig. Papillarschicht erhalten, an einzelnen Stellen verlängert durch Wucherungen, Gefässe mit Endothelwucherungen. Abnorme Verdickung der oberen Epidermisschicht, Zunahme der Stachelzellen, Rareficirung der Gefässe und Verengerung; beträchtliche Schrumpfung der Cutis mit Erhaltung der Papillen. Frühzeitige Verhornung und Massenzunahme des Epithels.

1898 berichtet v. Mars (10) über ein Zusammentreffen von Kraurosis mit einem unbestimmten Scheidenneoplasma mit folgendem mikroskopischen Befunde: Verdickte Hornschicht, Stratum lucidum

nicht nachweisbar; Stratum granulosum von verschiedener Dicke; Rete M. auffallend verdickt. Diese Hypertrophie der Epidermis hat eine Abflachung des Corium zur Folge: Verlust der wellenartigen Conturen desselben; ferner im Corium an Stelle der geschlängelt verlaufenden Bindegewebsfasern eine starke Verfilzung der Bindegewebsbündel, wenig elastisch und von narbenartigem Charakter. In den oberflächlichen Schichten des Corium kleinzellige Infiltration und zahlreiche Mastzellen; die elastischen Fasern sehr spärlich. Ausserdem liessen sich im Unterhautgewebe eine Menge Durchschnitte in verschiedener Richtung verlaufender, glatter Muskelfasern feststellen. Diese Fasern scheinen in dem Bindegewebe eingebettet, d. h. eine Neubildung von glatten Muskelfasern zu sein (Leiomyoma fibrosum). v. M. glaubt, dass die Wucherung der Muskelfasern von den Muskeln der Gefässe ausgehe.

Czempin (11) sah 2 Fälle, von denen der eine mit einem Cancroid complicirt war, das aus soliden Zapfen und Cancroidperlen bestand. Den anderen konnte derselbe Autor 8 Jahre hindurch fortschreiten sehen.

Hierbei betont Czempin, dass Kraurosis mit Pruritus vulvae nichts gemein habe, sowie dass die Kraurosis nicht regelmässig mit Jucken einherginge. Wo Jucken bestehe, sei auch die durch das Jucken bezw. Kratzen bedingte Verdickung der Epidermis vorhanden, welche bei uncomplicirten Fällen fehle.

Heller (12) veröffentlichte 1900 eine weitere Beobachtung: 59 jähriges Fräulein, als junges Mädchen chlorotisch und bis zum 55. Jahre an Fluor leidend. Mikroskopischer Befund: das fettarme Corium ist kleinzellig infiltrirt, die Rundzellen zum Theil in Zügen angeordnet, entsprechend den glatten Muskelfasern, die zum Theil zu Grunde gegangen sind. Vermehrung des elastischen Gewebes. Normaler Befund an den Nerven. Papillen und Retezapfen, entsprechend der Stärke der Verhornung mehr oder weniger lang, sind auffallend schmal und haben seitliche Verzweigungen. Die Papillen sind von reichlichen Leukocyten und zahlreichen Mastzellen durchsetzt, bei theilweise erheblicher Neubildung von jungen Gefässen. In der subpapillären Schicht ist ein fast völliger Schwund der elastischen Fasern vorhanden. Das Stratum corneum zeigt das Bild der Hyperkeratose und zwar ist an ausgesprochenen Stellen die Hornschicht relativ um 12 mal verdickt. Durch tinktorelle Unterschiede lässt sich ferner feststellen, dass ein Theil der Zellen des Stratum granulosum in das Stratum corneum vorrückt, ohne

die Eigenschaften der letzteren anzunehmen, dass also die Zellen auf einer Vorstufe der Verhornung stehen bleiben. H. kommt zu dem Resultat, dass die Kraurosis ein chronischer Entzündungsprocess ist — vielleicht durch chronische Reize ausgelöst — der in der Tiefe zum Schwunde des Collagens, des Fettes und der Talgdrüsen und in den oberen Schichten zu hypertrophischen Processen, insbesondere zu Hyperkeratose führt.

Gebhard (13) berichtet in seinem Lehrbuch von einem Falle, bei dem sich nichts von entzündlichen Vorgängen, kein Oedem vorfand, hingegen ein völliger Schwund des Papillarkörpers, eine deutliche Atrophie der Schleimschicht der Epidermis und geringe Verbreiterung der Hornschicht. G. glaubt, dass zu einer Zeit, wo keine makroskopischen Veränderungen bestanden, eine entzündliche Noxe vielleicht zellige Hyperplasie erzeugte, die dann später zu eigentlicher Atrophie geführt hat.

Veit (14) hält die Kraurosis für eine Verengerung und Schrumpfung der Vulva, die sich aus der Hautentzündung herausbildet, die nach intensiverem Jucken durch das Kratzen bedingt wird. Aus seinen übrigen Ausführungen geht hervor, dass er geneigt ist, die Erkrankung als ein Schlussstadium des Pruritus aufzufassen, welches aber nur in einzelnen Fällen auftritt.

In den wichtigsten französischen Arbeiten wird das weissliche Aussehen der kraurotischen Stellen betont und damit die sogenannte Leukoplasie in die Discussion hineingezogen. Weil die glänzenden weissen Hautstreifen bei Kraurosis oft wie Placques aussehen, soll die Kraurosis dieser Erkrankungsgruppe zuzuzählen sein.

Zunächst beschreiben R. Pichevin und Auguste Petit (17) einen Fall von Kraurosis, der nach ihrer Meinung histologisch Aehnlichkeit mit der sogenannten Leukoplasie hat: Verfilzung der Epidermis, Vermehrung der zelligen Elemente zwischen den Elastinfasern, Ausbreitung des Keratohyalins im Stratum granulosum; Hypertrophie des Stratum corneum.

Pozzi (21) 1. Auflage: senile Vaginitis, hält die Aehnlichkeit der vulvovaginalen plaques zur Psoriasis buccalis für rein äusserlich. Er bezieht sich auf eine Pariser Dissertation von Gabriel Bex: „Leukoplasie et cancroide de la muqueuse vulvovaginale“ — Thèse de Paris 87 — hält aber die 6 betreffenden Fälle nicht für derartig, um eine neue Krankheitsbezeichnung einzuführen. (Die Literaturangabe von Veit bezieht sich wohl auf dieselbe Dissertation.)

Noto (19), Arch. di Ost. e. Gin. No. 10, Napoli 99, meint, dass die Leukoplasie immer im Gefolge von Vaginitis seu Vulvitis ist und zu epithelialen Neubildungen prädisponirt. Differentialdiagnose zwischen Carcinom und Kraurosis ist möglich durch klinische Symptome.

Monod (Bordeaux) 1895 glaubt, dass die Leukoplasie zu carcinomatöser Degeneration neigt. Eine eingehende Bearbeitung widmet der Frage

Perrin (20). Er bemüht sich, nachzuweisen, dass auf Grund klinischer Thatsachen und histologischer Befunde Kraurosis und Leucoplasia vulvaris nichts weiter als zwei verschiedene Grade derselben Erkrankung sind, bei denen angesichts ihres oft malignen Ausganges von vornherein eine chirurgische Therapie Platz zu greifen hat. Die beiden Beobachtungen Perrin's machen den Eindruck, als ob es sich lediglich um Fälle von Kraurosis mit starker Entfärbung der Vulva respective Analpartien gehandelt habe. Die makroskopischen und histologischen Bilder haben Aehnlichkeit mit denen der Kraurosis.

Die deutsche und englisch-amerikanische Literatur bietet betreffs Leukoplasie kaum irgend eine Ausbeute. Sicherlich ist sie nirgends in einen Vergleich zur Kraurosis gezogen. Deshalb ist es für uns besonders schwierig, den Arbeiten der französischen Autoren kritisch näher zu treten. Den Gedanken, dass die Kraurosis mit der Leukoplasie anderer Schleimhäute verwandt sei und entweder auf Lues oder langjährigen Reizen durch ätzenden Fluss beruhe, hat schon Janowski ausgesprochen. Wir geben trotzdem zum Vergleich die wesentlichen histologischen Befunde bei Perrin kurz wieder.

1. Fall: Clitorisgegend. Sehr hohe Papillen und dicke Hornschicht, in der Furche Papillen verwischt, Hornschicht verschwunden, unterliegendes Gewebe fibrös, wenig Muskeln, stark entzündete Lymphgefässe (der plaqueusen Clitorisgegend). Benachbarte Gegend: Typus der grossen Schamlippe. — Schnitte von der hinteren Commissur: dünne Epidermis, atrophische Papillen, minimale Hornschicht. An Stelle der Papillen narbiges Bindegewebe von zahlreichen Lymphgefässen und Leukocyten durchzogen.

2. Fall. Clitorisgegend: Epidermis dünn, Hornschicht gering, elastische Faserschicht minimal, Papillen theils deutlich, theils im Verschwinden. Unter dem Papillarkörper starke Entzündung, die

sich auf das Lymphgefässsystem in der Tiefe des subcutanen Gewebes ausbreitet. Bindegewebe fibrös, weder Haarbälge noch Schweissdrüsen vorhanden. Kleine Schamlippe: Epidermis etwas dicker, mit entzündeten Papillen; an anderen Stellen Papillen geschwunden. Epidermis abgeplattet; elastische Fasern sehr gering. Im Corium starkes Bindegewebe, kleinzellige Infiltration, grössere Leukocyten, Gefässwände stark verdickt. Analgegend: Stratum corneum stark verdickt, sehr reiches Elastin, ausgesprochen hohe Papillen, entzündet. Corium so infiltrirt, dass kaum noch Bindegewebe vorhanden ist. Tieferes Gewebe fibrös mit einer Anzahl verdickter Blutgefässe.

Reed (27) berichtet kurz über 6 Fälle von Kraurosis: derselbe behauptet, dass die Kraurosis eine bestimmte Krankheitsform sei. Der Entzündung folge die Atrophie. Die Aetiologie sei dunkel.

J. M. Baldy und H. L. Williams (22) veröffentlichten November 1899 folgenden Befund bei einem klinisch characteristischen Kraurosisfalle: Schleimhaut-Hautgrenze (schwache Vergrösserung) ergiebt wechselnd Atrophie und Hypertrophie der Oberhaut mit allgemeiner Entzündung des Corium und subcutanen Gewebes. Bei starker Vergrösserung: An den hypertrophischen Stellen sämmtliche Schichten deutlich, an den atrophischen nicht unterscheidbar und gemischt, besonders das Stratum lucidum kaum erkennbar und das Rete M. zu einem dünnen Faden geschwunden. An der freien Oberfläche der Epidermis, haftend am Stratum corneum, eine aus rothen Blutkörperchen mit Leukocyten gemischte Blutkruste. In gewissen Zwischenräumen Kerben und Fissuren in der Epidermis. An den Uebergangsstellen (zum Gesunden) erscheint das Stratum corneum entweder normal oder als schmales Band von gequollenem Horngewebe mit verwaschenen Zellgrenzen ohne Kern: an den kranken Stellen hingegen ist es theilweise enorm verdickt, während es an anderen Stellen ganz geschwunden ist. Dabei eine deutliche Neigung zu Wirbeln und Flechten, die den Eindruck epithelialer Perlen machen. Freie rothe Blutkörperchen in geringer Zahl; degenerirte Haarfollikel. An besonders atrophischen Stellen des Stratum lucidum ein dünner, leichter Faden. Rete M.: Atrophie nicht vorhanden, an Breite wechselnd; an entzündeten Stellen Rundzelleninfiltration und Verhärtung (Oedem?), abgeflacht, ausgezogen. Papillen breit, aber niedrig, bezüglich ganz geschwunden. An weniger entzündeten Stellen Papillen zahlreich, verlängert, mit

fingerähnlichen Vorsprüngen. Wo die Atrophie nicht ausgeprägt ist, da deutliche Zellgrenzen, zahlreiche Pigmentgranula, schöne Stachelzellen. Corium mehr oder weniger verändert, zarte Wellenlinien; die obere Schicht ist blass und ödematös, die elastischen Fasern sind undeutlich, verfilzt, hyalin; überall Rundzelleninfiltration in breiten Zügen bis unter die Epidermis, seitlich in die Papillen eindringend; an anderen Stellen wieder sind weder Zellgrenzen, noch deutliche Kernfärbung vorhanden. Zugleich völliger Papillarschwund, keine Schweiss- und Talgdrüsen. An solchen Stellen Züge von Rundzellen bis tief in das harte subcutane Gewebe. In letzterem zugleich eigenthümliche Faserbündel anscheinend degenerirter Nervenfasern, von dicken, elastischen Bindegewebsfasern umgeben. Im Centrum ein dunkler Körper (Achsencylinder?); da aber dieser vermeintliche Achsencylinder sich nach v. Gieson färbt und ferner auf einzelnen Querschnitten die Faserbündel nicht rund, sondern wie aneinander gefügte Muskelzellen aussehen, die spindelförmig sind, kann es sich nicht um Nervenfasern handeln. Die Weigertfärbung ergiebt weder an diesen noch an anderen Bündeln positive Resultate. Eine wesentliche Förderung unserer histologischen Kenntniss der Kraurosis bedeutet diese sehr ausführliche Arbeit nicht, weil sich ein deutliches Bild daraus nicht gewinnen lässt.

Es liegen allen erwähnten Veröffentlichungen nach die verschiedensten anatomischen Bilder vor; wir befassen uns des Näheren nur mit den Untersuchungen der letzten 10 Jahre, wobei zuzugeben ist, dass auch die ersten Untersucher in bestimmten Grundzügen mit den späteren übereinstimmen. Die Gesammtheit der Befunde deckt sich an einzelnen Stellen, geht aber an anderen weit auseinander. Es braucht nur daran erinnert zu werden, dass die Einen über entzündeten Partien verdickte Epidermis feststellen, dass besonders die Beschreibungen des Papillarkörpers weit auseinandergehen und ebenso die Befunde an den Coriumschichten. Ganz besonders different sind die Angaben über die tieferen Schichten, vom Unberührtsein bis zum völligen Schwunde, auch der drüsigen Elemente, wechselnd. Es ist leider auch nicht sicher zu entscheiden, ob die Forscher verschiedene Stadien derselben Krankheit untersuchten oder aber, ob wirklich verschiedene anatomische Bilder vorlagen, auf die ein anscheinend ähnliches klinisches Bild bezogen und dann irrthümlich mit einem einzigen Namen belegt wurde. Die Arbeiten aus der Martin'schen Klinik, sowie die von

Neumann, Heller, Gebhardt und theilweise Perrin lassen aber immerhin die Deutung hypothetisch zu, dass verschiedene Stadien eines einheitlichen Processes zu Grunde lagen. Um hierin weiter zu kommen, muss man sich die Frage vorlegen: giebt es Fälle von ganz reiner, essentieller Kraurosis? Das heisst solche, bei denen chronische Reizung durch Ausfluss, Endometritis, Gonorrhoe, cervicale und vaginale Affectionen, constitutionelle Syphilis, Diabetes, Tuberkulose und auch Complicationen mit malignen Neubildungen ausgeschlossen ist, ebenso natürlich Complicationen mit chronischen Eczemen u. s. w. Bei einem Ueberblick über die Krankengeschichten scheint es derartige Fälle zu geben, wie z. B. Fall Peters, jedenfalls aber in geringer Anzahl. Aber auch für reine Fälle wird man einen Reizfactor jedenfalls kaum je ganz ausschliessen können, nämlich die Masturbation. Dieser allein kann genügen, um den Entzündungsreiz abzugeben. Jedenfalls ist es erwünscht bei der anatomischen Begründung eines bisher wesentlich klinischen Bildes, wie Kraurosis, lediglich ganz reine oder möglichst reine Fälle zu Grunde zu legen, d. h. solche, wo weder schwerere chronische Catarrhe, noch entzündliche oder maligne Veränderungen in der Nachbarschaft, noch ernstere constitutionelle Erkrankungen bestanden. Solche Fälle müssen dann unter sich verglichen werden, und erst dann darf man diejenigen heranziehen, bei denen Complicationen vorlagen.

Von Herrn Dr. Prochownick sind bislang 5 Fälle von Kraurosis beobachtet worden. Hiervon kamen 3 zur Operation und dann zur histologischen Untersuchung. Zwei davon, schon einige Jahre zurückliegend, waren mit chronischen Catarrhen (1 mal gonorrhoisch, 1 mal fraglich tuberculös) complicirt. Der dritte Fall kam erst letzten Winter zur anatomischen Untersuchung und verdient als möglichst reiner Fall veröffentlicht zu werden.

Frau P., Bauzeichnersgattin, 48 Jahre alt. Sie erschien im Jahre 1892, 40 Jahre alt, in der Sprechstunde des Herrn Dr. Prochownick, damals ledig, Hausstandsdame, wegen Schmerzen bei der Regel und Seltenwerden derselben, geringen, wenig lästigen Fluors. Befund: Normale Genitalien, virgo intacta, geringer, harmloser, weisser Fluor, kein Jucken, keine Arrosion, keine Masturbationszeichen, keine localen Erscheinungen. Herstellung durch Eisengebrauch ohne örtliche Behandlung. 1894 Anfrage, ob bei der eintretenden Klimax (Menses nur alle 3 bis 4 Monate) Heirathen zu gestatten sei. Befund: normale Genitalien: virgo wie 1892, kein Fluor, Heirathen gestattet.

31. 8. 1900: verheirathet seit 1895, bis Sommer 1900 Wohlbefinden, nur seit ca. 1 Jahre immer zunehmende Schwierigkeiten beim Coitus.

in den letzten Monaten nur ganz selten Versuche, Menopause seit 3 Jahren. Seit 3 Monaten Wundgefühl an den Genitalien, dann Brennen, erst seit einigen Wochen Jucken; mässige Schmerzen beim Ueberfliessen des Urins ohne vermehrten Harndrang; so gut als kein Ausfluss. In den letzten 8 Tagen Schmerzen immer heftiger, heftige Spannung beim Gehen, bis nahe zur Unmöglichkeit, die Beine zu bewegen. Beinspreizung ganz ausgeschlossen. Befund: Typisches Bild der Kraurosis, am auffallendsten nach Wegnahme der Schamhaare. Fluor ex vagina ganz gering, glasig, milchig, ex cervice nicht vorhanden. Scheidenfluss dünn, weiss, sauer, ohne Gonokokken. Auch sonstige bakteriologische Ausbeute aus Vagina und Urethra gering. Ehemann nie genitalkrank gewesen; wird aber dennoch von einem Specialcollegen untersucht; absolut gesund. Vorübergehende Besserung durch Gebrauch von Zinktheer, dann Ichthyolsalbe und Cocaïnpinselung bei peinlicher Reinlichkeit.

Am 30. 9. 1900 wurde nach bald erneuten heftigen Schmerzen, besonders heftiger Spannung und Gehunfähigkeit in Chloroformnarkose, die Excision der Vulva — umfassend die Reste der kleinen Labien, die Hälfte der grossen Labien, einschliesslich der hinteren Commissur und die geschrumpfte Clitoris bis zur vorderen Commissur — vorgenommen. Zur mikroskopischen Untersuchung wurden die Stücke theils in Flemming, theils in 10 pCt. Formalinlösung und steigendem Alkohol, theils von vornherein in 80 pCt., dann 90 pCt. und schliesslich absolutem Alkohol gehärtet und sowohl in Paraffin als in Celloidin geschnitten. Die gewonnenen Schnitte wurden mit Haematoxylin-Eosin und nach v. Gieson, das elastische Gewebe nach Unna und Weigert, das kollagene Gewebe und das Protoplasma nach Unna mit polychromem Methylenblau gefärbt[1]).

Der mikroskopische Befund ist im Wesentlichen Folgender. Das Stratum corneum (s. Tafel IX, Fig. 3 u. 4) ist überall, theils in mässigem, theils in starkem Grade verbreitert; an Stellen der stärksten Verdickung erreicht es die 3—4 fache Stärke der normalen Hornschicht. Die intensiv mit Eosin sich färbenden, glänzenden Lamellen zeigen nach der Oberfläche zu starke Lockerung und dadurch die Tendenz sich abzustossen. Hingegen ist das Stratum granulosum (Tafel IX, Fig. 3) auffallend schmal und theilweise auf 1—2 Zelllagen reducirt. Stärkere Veränderungen zeigt das Rete M. An weniger intensiv ergriffenen Partien ist ein leichtes Oedem der Epithelien vorhanden. Dieselben erleiden allmälig um so gröbere Veränderungen, je stärker das noch näher zu beschreibende Oedem der Cutis ist. Die anfänglich noch typischen Epithel-

1) Die beigefügten Zeichnungen sind von dem Zeichner des pathologischen Instituts Hamburg-Eppendorf Herrn Gummelt angefertigt worden. Die Fig. 1 u. 2 sind Typen normaler Verhältnisse der kleinen Schamlippen und absichtlich zu Vergleichen mit den pathologischen Veränderungen gezeichnet worden.

zapfen, die die Vertiefungen des Papillarkörpers ausfüllen, werden schmäler und kürzer. Die in den tiefsten Zelllagen cylindrischen Schichten werden platter. Die Intercellularbrücken der Stachelschicht verschwinden, die Zellen rücken näher aneinander und das Ganze erscheint wie ein mechanisch zusammengepresster, ineinandergeschachtelter Haufen von Zellen, auf die keine Bezeichnung von Cylinder-, cubischen oder Plattenepithelien einheitlich passt. Dort, wo das Oedem der Cutis am stärksten auftritt, ist das Rete M. auf wenige Zelllagen beschränkt (s. Taf. IX, Fig. 3 u. 4). Die Zapfen sind ganz geschwunden und die ganze epitheliale Ueberkleidung erscheint nur wie eine aufgesetzte Schnur. Die Hornschicht darüber bleibt von gleicher Stärke und ist theilweise breiter als die übrigen Schichten zusammen.

Der den ganzen Process charakterisirende Befund sind die Veränderungen der Cutis. An den am meisten vorgeschrittenen Stellen der Erkrankung ist ein auffallend mächtiges Oedem des kollagenen Gewebes des Papillarkörpers mit seinen Folgezuständen vorhanden (s. Taf. IX, Fig. 3). Sowohl die Lymphbahnen des Stratum subcutaneum als die Saftspalten um die Haarbälge und Drüsen sind zu weiten Lymphräumen und Spalten umgewandelt. Die feinen, dünnen Stämmchen der Lymphbahnen sind am Papillarkörper theils ad maximum erweitert, theils bilden sie, ohne dass man noch von Lymphbahnen reden kann, dicht neben einander verlaufende und mit wenig Zwischensubstanz versehene Lymphräume. Streckenweise ist nach gänzlichem Schwunde der zelligen Zwischensubstanz eine weite, seeartige Ausbreitung der Lymphe geschaffen. Entsprechend der Widerstandskraft und Stärke des kollagenen und elastischen Gewebes der Cutis ist das Oedem am stärksten an der Spitze des Papillarkörpers, fast unmittelbar unter der epithelialen Schicht. Hand in Hand mit der Ausdehnung des Oedems gehen hier die Veränderungen der Grundsubstanz. Die regelmässig sonst (s. Taf. IX, Fig. 2) im Papillarkörper vorhandenen zarten, mit einander verwebten Bindegewebsfasern, die sich in den tieferen Schichten zu grösseren und stärkeren Bündeln vereinigen, mit reichen, sich bis unter das Epithel verzweigenden elastischen Fasern und Faserchen, glatten Muskelzügen und zelligen Elementen sind bis auf minimale Reste geschwunden. Am augenscheinlichsten ist dies beim elastischen Gewebe (s. Taf. IX, Fig. 4). Dasselbe ist auf der Höhe der Ausbildung des Oedems bis zum Stratum reticulare der Cutis völlig geschwunden und erscheint hier wie ab-

geschnitten. Nur dort, wo noch einzelne Epithelzapfen vorhanden sind, kann man noch vereinzelte, zusammenhanglose, dünne, elastische Fäserchen erkennen. In fast gleicher Weise zerstört ist das kollagene Gewebe und die celluläre Substanz. Erhalten sind nur schwach färbbare Reste des Bindegewebes mit vereinzelten Zellen und Kernen zwischen denen Pigmentkörnchen, Blutschollen und freie Kerne in wechselnder Anzahl gelegen sind.

Im Stratum reticulare sind die Saftspalten gleichfalls stark erweitert, doch sind höher gradige Veränderungen des Bindegewebes und der elastischen Substanz nicht zu erweisen. Mässige Lockerung einzelner Bündel, die aber sonst keine Einbusse an zelligen Elementen erlitten haben, ist vorhanden. Auffallend ist aber hier, wie im subkutanen Gewebe der Reichthum und die pralle Füllung der Gefässe. Tafel IX, (s. Fig. 5). Von unverhältnissmässiger Weite ist das Lumen der Vasa vasorum. In der Adventitia der Gefässe, grösseren und kleineren Kalibers, findet sich neben einzelnen rothgefärbten Mastzellen eine mächtige Ansammlung von kleinen Zellen Tafel IX (s. Fig. 6). Dieselben erscheinen bei schwacher Vergrösserung als sogenannte kleinzellige Infiltration, bei stärkerer Vergrösserung und Unna'scher Plasmafärbung, wo nicht der Kern, sondern die ganze Zelle deutlich tingiert hervortritt, muss man sie jedoch wegen ihrer länglichen Form und ihrer Grösse für Bindegewebszellen ansehen. Andere Zellen in der Nachbarschaft nähern sich durch Kleinheit und runde Form mehr den lymphathischen Zellen.

Diese Ansammlung von Zellen setzt sich in reducirtem Maasse in den Lymph- und Bindegewebsspalten des Stratum papillare fort, wo sie kettenartig bis an das Epithel sich erstrecken. An den tiefer gelegenen Schweiss- und Talgdrüsen, Nerven, Haarbälgen und dem subkutanen Fett waren keine auffallenden Veränderungen nachzuweisen; nur das elastische Gewebe ist mässig, aber deutlich vermindert.

Aus diesem mikroskopischen Befunde gehen 3 Characteristika hervor:

1. Oedem des Papillarkörpers,
2. Elastinschwund,
3. Gefässerkrankung.

Das Oedem der Cutis hat anscheinend rein mechanisch die Gewebselemente derselben und selbst das elastische Gewebe zum Schwund gebracht. In weiterer Folge ist dann auch das Rete M.

unter dem steigenden Druck von unten mechanisch zusammengepresst worden mit folgender Reduktion der Zelllagen. Wie so häufig bei chronischen Krankheitsprozessen der Cutis hat das Stratum corneum, die oberste Schicht der Epidermis, mit einer stärkeren Proliferation seiner Zellen reagirt: Die Hornschicht ist mächtig verdickt. Sieht man nach einem ähnlichen Bilde in der Pathologie der Hautkrankheit, so hat Peter den Lichen ruber zum Vergleich herangezogen. Unna der uns in freundlicher Weise bei der Ausführung dieser Arbeit durch Betrachtung und Besprechung der Befunde unterstützt hat, machte uns durch Heranziehen von Vergleichsbildern eine grössere Aehnlichkeit mit dem Befunde beim Lupus erythematoides plausibel. Unna skizzirt diesen in seinem Lehrbuche der pathologischen Anatomie, folgendermassen: „Dabei ist die Hyperaemie der Gefässe ungewöhnlich stark ausgebildet und es schliesst sich daran ein permanentes, leichtes Oedem des Papillarkörpers mit Erweiterung aller oberflächlichen Saftspalten". Unser Bild ist dem sehr ähnlich, nur ist das Oedem und der Elastinschwund viel hochgradiger. Da nun eine entzündliche Ursache fehlt, — auch im Schnittpräparat konnten keine Bakterien nachgewiesen werden — so ist unwahrscheinlich, dass diesem Prozess ein direkter, primär infectiös entzündlicher Vorgang zu Grunde liegt. Einen neuen Hinweis nach dem Ausgangspunkt der Erkrankung ergiebt die Ansammlung von Plasmazellen in der Adventitia der Gefässe und im Gewebe überhaupt. Es scheint darnach, als ob in dem Gefässnetz der Cutis der primäre Sitz der Erkrankung zu suchen ist, während das Oedem des Papillarkörpers lediglich als Folgeerscheinung aufzufassen wäre, die später von atrophischen Vorgängen gefolgt ist. Derartige Gefässerkrankungen verlaufen langsam und chronisch. Ihre Ursache ist theils noch dunkel, theils in Begleitung konstitutioneller Erkrankungen, wie z. B. der Lues, Tuberkulose etc. bekannt. Eine örtliche Einwirkung von Entzündungserregern braucht nicht zu erfolgen, man kann sich z. B. auch solche Gefässentzündung durch masturbatorische Reize vorstellen. Es können derartige Gefässerkrankungen aber auch im Anschluss an wirklich infectiöse Entzündungsvorgänge als chronisches Stadium oder in Verbindung mit benachbarten Neoplasmen auftreten, und indem sie am Papillarkörper ähnliche Folgezustände nach sich ziehen, klinisch die Krank-

heitserscheinungen und histologisch die Bilder der Kraurosis hervorrufen.

Bei dieser Auffassung wird freilich die Kraurosis vulvae nicht dauernd als eine Krankheit sui generis aufrecht erhalten werden können. Darauf kommt es aber auch nicht an, sondern darauf, aus anatomischem Befunde und Krankheitserscheinungen diejenige richtige Einreihung der Kraurosis unter die a priori chronisch verlaufenden Entzündungen der Haut zu finden, die auf zielbewusste Therapie hindeutet. Unseren Beobachtungen am nächsten — anatomisch und klinisch stehen die von Peter, je eine von Orthmann und Czempin, sowie die von Heller. Man kann diese Fälle, bei denen keine Infection und kein eigentliches entzündliches, akutes Stadium vorausgegangen ist, sowie auch mechanische Wirkungen durch benachbarte Tumoren ausgeschlossen sind, als eine selbständige (idiopathische?) Erkrankung der Gefässwände auffassen und weiterhin als Kraurosis bezw. als die Anfangsstadien derselben bezeichnen. Es wird aber schwer sein, dies für die Dauer bei den ausserordentlich mannigfaltigen bisher geschilderten Bildern bei dem Vorkommen in verschiedenen Lebensaltern, beim Auftreten auch im schwangeren Zustande, aufrecht zu erhalten. Wenn weitere Untersuchungen unsere Befunde an den Gefässen und speciell die bindegewebige Natur der Zellen bethätigen, wird man richtiger verfahren, diese ganze Gruppe als Folge primärer Gefässerkrankungen anzusehen und sie der Gesammtgruppe des Pruritus vulvae, der seinen Ausgangspunkt von rein entzündlichen, fast ausnahmslos infectiösen Vorgängen der obersten Hautschicht nimmt, gegenüber zu stellen.

Ein Ueberblick über unsere Gesammtbilder ergiebt, dass in einem Falle von Kraurosis, bei dem jede örtliche infectiöse und constitutionelle Ursache fehlt, auch Reizerscheinungen (Geschwulstbildungen) in der Nachbarschaft nicht vorhanden sind, das anatomische Bild sich durch 3 Punkte charakterisirt. Einen einzelnen Punkt als Krankheit sui generis anzusehen, ist kaum angängig, es liegt schon mehr Grund vor, das Zusammentreffen von 3 Faktoren als Krankheitsbild zu bezeichnen und man könnte allenfalls daraufhin die Behauptung wagen, dass erstens bei ausgesprochenem Vorhandensein dieser drei Charakteristika das typische Bild der Kraurosis vorläge, und dass zweitens ernste therapeutische Massregeln, wie eine Excision der Vulva auf diesen Nachweis hin zur Probe

ausgeschnittenen Stücken — zu begründen sei. Man kann aber in der Aufstellung eines eigenen Krankheitsbildes und darauf begründeter therapeutischer Schlüsse nicht vorsichtig genug sein.

Schalten wir zunächst aus den sämmtlichen Befunden früherer Autoren alle diejenigen Arbeiten aus, bei denen ausgesprochene infectiöse Erkrankungen (Gonorrhoe, Lues etc.) oder benachbarte Complikationen vorhanden waren, so bleibt doch noch eine kleine Serie ausgezeichneter histologischer Beschreibungen übrig, die in einzelnen Richtungen mit unseren Befunden übereinstimmen, in anderen von unseren abweichen. Vergleicht man dann die Krankengeschichten und die Zeitdauer des Leidens, so drängt sich von selbst die Ueberzeugung auf, dass auch hier die typische Kraurosis, aber höchstwahrscheinlich in einem anderen Stadium des anatomischen Verlaufes, vorgelegen hat. Damit wäre schon erwiesen, dass wir die Charakteristika unseres Falles zur Richtschnur des ärztlichen Handelns nicht allein machen dürfen. Wohl können wir behaupten, dass eine Excision der Vulva berechtigt erscheint, wenn sich bei Mangel von Entzündung und bösartiger Erkrankung in der Umgebung die 3 histologischen Abweichungen, wie in unserem Falle, vereint finden. Wir dürfen aber Niemand einen Vorwurf machen, der bei Vorhandensein von nur 2 Faktoren auch eingreifen will auf Grund der klinischen Symptome, oder der auch bei gleichem Bild sich noch nicht zur Excisio vulvae entschliesst. Es führt dies aber auch noch einen Schritt weiter zu der Frage, ob wir zur Zeit überhaupt in der Lage sind einen bestimmten anatomischen Befund der Haut als charakteristisch für Kraurosis anzusehen.

Man wird dann diese Frage bejahen, wenn fernere Untersuchungen die Richtigkeit unserer Befunde (chronische Erkrankung der Gefässe und Umgebung) erhärten, und wenn fernerhin sich nachweisen lässt, dass diese Erkrankung, wie wir meinen, das primäre sei. Ein Oedem der Cutis allein, oder Veränderungen des Elastins allein, oder allenfalls auch beide, können bei acuten, entzündlichen Reizungen der Haut vorkommen und mikroskopisch nachweisbar sein, aber eine langsam fortschreitende, chronische Erkrankung der Cutisgefässe mit Neubildung bindegewebiger Zellelemente, von der Gefässwand nach der Oberfläche fortschreitend, wäre allerdings ein charakteristischer Krankheitsprocess. Die anatomischen Folgeerscheinungen: allmälige, nicht acut auftretende, ödematöse Schwellung und Durch-

tränkung der Hauttheile, Schwinden der elastischen Fasern und reactive Vorgänge von Seiten der oberflächlichen Epithelschichten, lassen sich ungezwungen erklären. Ebenso würde es ohne Zwang ersichtlich sein, dass bei der fortschreitenden chronischen Gefässerkrankung atrophische Zustände in der Cutis und schliesslich im späteren Verlaufe in Schichten dicht unter der Cutis auftreten, wie sie von anderen Autoren beschrieben worden sind. Ursächlich muss das die Gefässerkrankung bedingende Moment dann im Blut bezw. der Lymphe gesucht werden. Darin liegt kein Novum zumal für solche Fälle, die gemeinsam mit constitutionellen Erkrankungen irgend welcher Art oder gar mit benachbarten Neubildungen beobachtet worden sind. Auch das klinische Krankheitsbild wird bei supponirter, primärer, chronischer Gefässerkrankung verständlicher werden, insbesondere der Umstand, dass die Erkrankung ohne voraufgegangene örtliche Reize und locale Infection beginnen und so lange weiter verlaufen kann, wie letztgenannte nicht durch rein mechanische Störungen (Kratzen mit folgendem Eindringen von Bakterien, Einwirken von Medikamenten u. s. w.) als störendes Moment hinzutritt.

Natürlich muss für jetzt zugegeben werden, dass diese Ausführungen, nur auf unseren einen Fall basirt, hypothetische sind, aber eine Bestätigung unserer Befunde in ein paar ähnlichen Fällen (auf die Aehnlichkeiten in den Fällen von Peter und Heller ist bereits hingewiesen worden) würde genügen, um aus dem Hypothetischen ins Thatsächliche zu kommen, und dann würden wir in die Lage versetzt sein, zunächst für solche Fälle von Kraurosis, die etwa noch im ersten Jahre des Bestehens der Krankheit sind, eine auf unsere mehrfach herangezogenen Hauptcharacteristika festgelegte anatomische Grundlage zu besitzen, deren Punctum saliens die chronische primäre Gefässerkrankung der Cutis sein müsste.

Es muss als Aufgabe der nächsten Untersucher bezeichnet werden, durch Ausschneidung und mikroskopische Analyse kleiner Hautstücke festzustellen, ob sich characteristische Unterschiede bei denjenigen kraurosisähnlichen und kraurosisartigen Erkrankungen erkennen lassen, die mit einer nachweislich örtlichen Infection einhergehen und die ohne eine solche auftreten. Bilden letztere mit bestimmten, unseren ähnlichen Befunden wirklich eine Gruppe für sich, so wird es sich empfehlen, sie als Kraurosis, Hautschrumpfung (Atrophie) an der Vulva, auf nicht örtlich infectiöser Grundlage auch fernerhin zu bezeichnen. Ergiebt sich im Gegen-

theil, dass auch bei örtlich infectiösen Processen schliesslich dieselben anatomischen Veränderungen auftreten, so kann man die Kraurosis als eine besondere Krankheitsform kaum noch aufrecht erhalten, sondern lediglich, wie Veit und Andere, sie als ein Endstadium entzündlicher Processe in einzelnen, aber durchaus nicht allen Fällen bezeichnen.

In Bezug auf die Behandlung kann deswegen doch der Satz aufrecht erhalten bleiben, dass, wo und wann auch diese Form der Schrumpfung eintritt, die Excisio vulvae bislang am ehesten zur Heilung führt.

Literatur.

1) Breisky, Zeitschrift für Heilkunde. Band VI. 1885.
2) Fleischmann, Prager medic. Wochenschrift. 1886. No. 36.
3) Janowski, Monatsschrift für praktische Dermatologie. 1888. No. 19.
4) Orthmann, Zeitschrift für Geburtshülfe und Gynäkologie. Bd. XIX.
5) A. Martin, Centralblatt für Gynäkologie. No. 13. 1894.
6) Ron a, Frommel's Jahrb. 1894. S. 239.
7) Peter, Monatsschrift für Geburtshülfe und Gynäkologie. Bd. III. 1896.
8) Gördes, Monatsschrift für Geburtshülfe und Gynäkologie. Bd. III. 1896.
9) Neumann, Wiener klin. Wochenschrift. 1896.
10) v. Mars, Monatsschrift fur Geburtshülfe und Gynäkologie. Bd. VII.
11) Czempin, Zeitschrift für Geburtshülfe und Gynäkologie. Bd. 35. S. 460 und Bd. 30, S. 294 u. 295.
12) Heller, Zeitschrift für Geburtshülfe und Gynäkologie. Bd. 43. Heft 1.
13) Gebhard, Pathol. Anatomie der weiblichen Sexualorgane. 1899.
14) Veit, Handbuch der Gynäkologie. 1898. Bd. III. S. 144 u. f.
15) Fleischmann, Centralblatt für Gynäkologie. 1887. No. 41.
16) Pfannenstiel, Centralblatt für Gynäkologie. 1897. S. 1535.
17) R. Pichevin u. Petit, Centralblatt für Gynäkologie. No. 22. 1897.
18) R. Pichevin u. Petit, Gesellschaft für Geburtshülfe und Gynäkologie zu Paris. 11. Februar 1897.
19) Noto, Arch. di Ost. c. Gin. No. 10. Napoli 1899.
20) Perrin, Léon, Annales de Dermatologie et de Syphiligraphie. Paris. Janvier 1901. II.
21) Gabriel Bex, citirt nach Pozzi, Leucoplasie et Cancroide de la muqueuse vulvo-vaginale. Thèse de Paris. 1887.
22) J. M. Baldy and H. L. Williams, The American Journal of the Medical Sciences. November 1899.
23) Adam, G. R., Kraurosis of the vulva. Austral. M. J. Melbourne. 1892.
24) Bartels, S., Ueber Kraurosis vulvae. Diss. Bonn 1892. Centralblatt für Gynäkologie. S. 822.

25) Hatchette, F., Kraurosis vulvae. Ann. Gyn. and Paed. Philad. Tome VI.
26) Heitzman, C., Kraurosis of the vulva. (Breisky.) Frommel's Jahresbericht. 1890. S. 552.
27) Reed, Progressive cutaneous Atrophie of the vulva. The Am. gyn. and obst. Journ. New York. No. 5. Refer. in Frommel's Jahresb. 1894. p. 239.
28) G. J. Himmelfarb, Ueber Kraurosis vulvae. Centralblatt für Gynäkologie. No. 47. S. 1300. 1901 (nicht mehr berücksichtigt).

Erklärung der Abbildungen auf Tafel IX.

Figur 1. Normale Labie, Hämatoxylin-Eosin — schwache Vergrösserung.
Figur 2. Normale Labie — Weigert'sche Färbung — Verbreitung der elastischen Fasern; mittelstarke Vergrösserung.
Figur 3. Kraurosis vulvae — Hämatoxylin — Eosin — Oedem des Papillarkörpers, schwache Vergrösserung.
Figur 4. Kraurosis vulvae — Unna's polychrom. Methylenblaufärbung — Zellinfiltration um die Gefässe; mittelstarke Vergrösserung.
Figur 6. Kraurosis vulvae — Unna's polychrom. Methylenblaufärbung — Zellinfiltration, Plasmazellen um die Gefässe; starke Vergrösserung.

Druck von L. Schumacher in Berlin.

Fig. 1

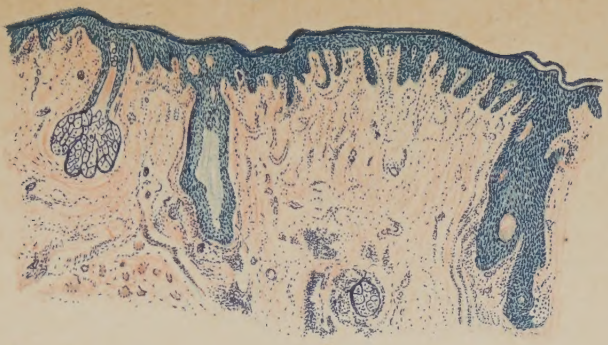

Fig. 2.

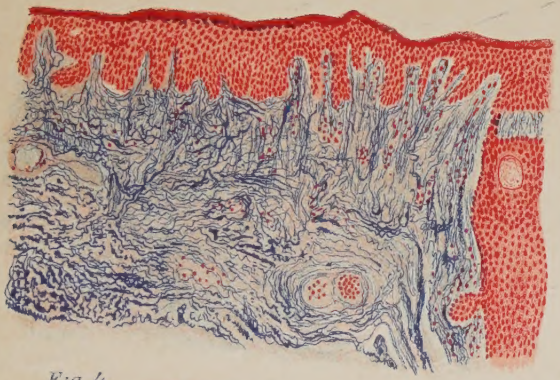

Fig 5

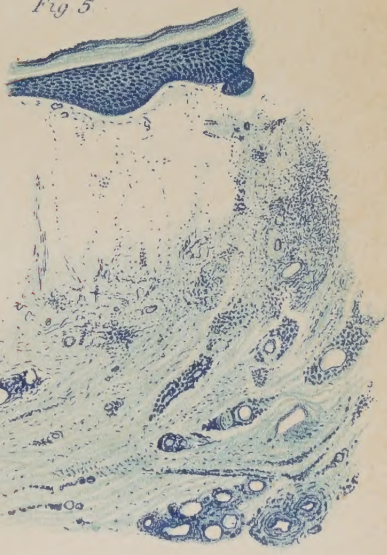

Fig 4.

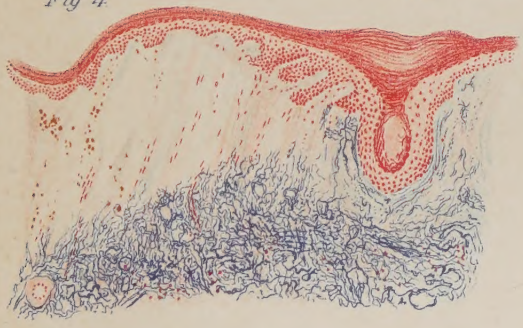

Fig. 6.

Fig 3.

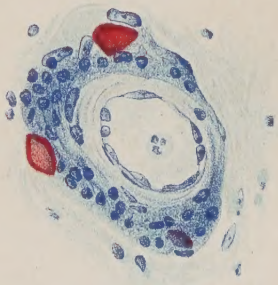

L. J. Thomas, Lith. Inst., Berlin S.

Lebenslauf.

Ich, Wilhelm Darger, ev. Konfession, wurde geboren am 8. Oktober 1871 zu Barum, Prov. Hannover, als Sohn des Hofbesitzers H. Darger.

1881—1884 auf dem Realprogymnasium in Uelzen, 1884—1892 auf dem Gymnasium in Salzwedel i. A.; Ostern 1892 bis Ostern 1895 stud. med. in Göttingen; dort Absolvierung des Tentamen physicum Februar 1894. Ostern 1895 bis Michaelis 1895 auf der Universität Kiel. Michaelis 1895 bis Michaelis 1896 auf der Universität Berlin; Michaelis 1896 bis Ostern 1898 in Erlangen. Daselbst Approbation.

Vom 1. April 1898 bis Oktober 1898 einjährig-freiwilliger Arzt beim 4. Garde-Regiment zu Fuss. Übertritt zum aktiven Sanitäts-Korps. Als Unter-Arzt versetzt zum 2. Hanseatischen Infanterie-Regiment No 76, Hamburg; 31. Dez. 1898 zum Assistenzarzt befördert. Februar 1900 auf freiwilligen Antrag zur Reserve entlassen. Vom 1. April 1900 bis Oktober 1900 Volontär-Assistent auf der pathologischen Anatomie in Hamburg-Eppendorf, vom Oktober 1900 bis März 1902 Assistent in der frauenärztlichen Klinik von Dr. Prochownick, Hamburg; seit 1. April 1902 Assistent bei Sanitätsrat Dr. Zimmermann, Harburg.